Lane Medical Library

Aus der Chirurgischen Universitäts-Klinik Jena
(Direktor: Prof. Dr. Guleke)

Utriculuscysten

Inaugural-Dissertation

zur Erlangung
der Doktorwürde einer Hohen Medizinischen Fakultät der
Friedrich-Schiller-Universität Jena

vorgelegt von

Shi-cheng Wang
aus China

Jena 1935

Universitäts-Buchdruckerei G. Neuenhahn, G.m.b.H., Jena

Gedruckt mit Genehmigung der Medizinischen Fakultät der Friedrich-Schiller-Universität Jena.

Gutachter: Privatdozent Dr. Simons.

Jena, den 29. November 1935.

Prof. Dr. Buhtz,
dz. Dekan.

Die Arbeit wurde in der Chirurgischen Klinik der Friedrich-Schiller-Universität Jena unter Anleitung von Herrn Prof. Dr. Boshamer fertiggestellt. Ich versichere eidesstattlich, daß darüber hinaus keine weitere Beihilfe stattgefunden hat.

Miley B. Wesson gab 1924 eine Zusammenstellung der in der Weltliteratur bis zu diesem Termin verzeichneten Cysten der hinteren Harnröhre. Vervollständigt wird diese Statistik z. B. durch die spätere Arbeit von *Barringer*. Unter diesen mehr als 60 Fällen finden sich nur 8 Fälle von Utriculuscysten, denen noch ein weiterer, von *Lubash* 1929 veröffentlichter Fall hinzuzurechnen ist. Hiermit erhöht sich die Zahl auf 9 Fälle. Es hat somit den Anschein, daß diese Cystenbildung ein sehr seltenes Vorkommnis ist. Dem widersprechen aber die anatomischen Untersuchungsergebnisse von *Englisch* wie auch von *Springer*, von denen zugleich die ersteren genaueren Mitteilungen über dieses Krankheitsbild stammen. *Englisch* fand bei 70 untersuchten Kinderleichen fünfmal einen Verschluß des Sinus pocularis, ein Befund, der mit Sicherheit annehmen läßt, daß es bei diesen Fällen in der Mehrzahl später zur Ausbilung von Cysten gekommen wäre. Entsprechende Untersuchungen von *Springer* an 600 männlichen Leichen (hierunter waren 62 intra- und kurz post partum verstorbene Knaben) ergaben viermal kleine, vom Utriculus ausgehende Cysten. Wenn dieser Prozentsatz auch bedeutend geringer als derjenige von *Englisch* ist, so beweisen die vier ausgebildeten Cysten jedoch, daß diese Mißbildung häufiger sein muß, als die Mitteilungen von beobachteten Fällen dieses erscheinen lassen. Wenn nun weiterhin noch in Betracht gezogen wird, daß von den mitgeteilten 9 Fällen nur 5 Fälle beim Lebenden entdeckt wurden, die anderen Autopsiebefunde *(Springer)* waren, so müssen zur Erklärung dieser Erscheinung doch besondere Verhältnisse herangezogen werden. Im Laufe der letzten 2—3 Jahre wurden an der Chirurgischen Universitätsklinik Jena nicht weniger als 4 neue Fälle beobachtet. Es ist dieses ein weiterer Beweis für die oben angeführte und von *Englisch* schon vermutete relative Häufigkeit auch beim Erwachsenen. Dabei ist aber zu sagen, daß diese Fälle nur deshalb erkannt wurden, weil ein besonderes Augenmerk auf die Veränderungen in der hinteren Harnröhre gerichtet wurde. Dieses ist die Erklärung für die Tatsache der seltenen Beobachtung: Bei Autopsien wird die hintere Harnröhre nicht genügend beachtet, — denn hierzu ist eine besondere Sektionstechnik erforderlich. Auch wird die endoskopische Untersuchung der hinteren Harnröhre nicht in genügendem Maße vorgenommen, zumal sie ein besonderes Instrumentarium verlangt. Als weitere Faktoren kommen noch hinzu, daß die durch diese Cysten hervorgerufenen Beschwerden und Symptome relativ uncharakteristisch sind und auch eine andere

Deutung zulassen. Weiterhin kann die Cystenbildung aber auch ohne alle besonderen Symptome verlaufen.

Die folgende Arbeit soll sich nun mit den Entstehungsbedingungen, den Erscheinungen, welche diese Cysten auslösen, der Erkennung der Cysten und ihrer Behandlung beschäftigen.

Von *Englisch* ist die Tatsache betont worden, daß gerade bei Säuglingen diese Cystenbildung häufiger anzutreffen ist. Er ist der Ansicht, daß es zu einer Verklebung des Utriculusausganges kommen könne, welche zu einer späteren bindegewebigen und epithelialen Verwachsung führen könnte, somit zu einer Cystenbildung. In anderen Fällen glaubt er eine Mißbildung vor sich zu haben, infolge regelrechten epithelialen Verschlusses des Utriculusausganges. *Englisch* weist in diesem Zusammenhange auch auf die Erscheinung hin, daß gerade bei Neugeborenen häufiger eine Unfähigkeit besteht, Urin zu lassen, die erst nach einem Katheterismus oder aber nach kräftigster Anspannung der Bauchpresse beseitigt wird. Diese Rententio urinae führt *Englisch* auf solche Utriculuscysten zurück, die durch den Katheter oder aber den kräftigen Urindruck leicht zum Platzen gebracht würden, da die urethralwärts gelegene Wand in diesem Stadium noch sehr wenig widerstandsfähig sei. Die bei Menschen öfters zu beobachtenden großen, plumpen und breiten Colliculi und Utriculi will *Englisch* dementsprechend als Restzustände solcher geplatzten Cysten ansehen.

Anderer Meinung ist *Springer*. Nach ihm handelt es sich meist nicht um angeborene Cysten, sondern in der Hauptsache um Cysten, die durch Entzündung der hinteren Harnröhre hervorgerufen wurden. Er sieht die Cysten als Folge von gonorrhoischen Erkrankungen an, entstanden durch Verklebungen und spätere Verwachsungen der Utriculusöffnung.

Die derzeitige Auffassung über die Cystenentstehung weicht von dieser von *Springer* ab. Man muß die Cysten doch als angeborene Cysten ansprechen. Wenn man die Vorgeschichte der 4 in der Chirurgischen Universitätsklinik Jena beobachteten Fälle berücksichtigt, sowie die Tatsache, daß keinerlei entzündliche Veränderungen in der hinteren Harnröhre bei auch nur einem der Fälle vorhanden waren, so verliert die Erklärung von *Springer* doch an Beweiskraft.

Von *Vilas* ist die Entwicklung des Utriculus prostaticus beim Menschen in jüngster Zeit genau untersucht worden. Da die Ergebnisse zur Erklärung der Cystenbildung doch beitragen können, seien sie hier kurz erwähnt.

Zu Beginn des 3. Embryonalmonats legt sich das Müllersche Epithel des Uterovaginalkanals unmittelbar an das Epithel des

Sinus urogenitalis an, und zwar in gleicher Weise beim männlichen und weiblichen Embryo. Es erfolgt kein Durchbruch der Lumina, sondern seitlich wächst aus dem kaudalen Ende des Unterovaginalkanals das Müllersche Epithel zu den Müllerschen Wülsten aus, die sich unmittelbar an die Wolffschen Gänge anlegen. Zwischen die Kontaktstellen des Müllerschen Epitehls mit dem Sinus urogenitalis schiebt sich in die Mediangegend Bindegewebe, während die seitlich gelegenen Müllerschen Wülste noch an das Epithel der Wolffschen Gänge angrenzen. In den folgenden Stadien werden jedoch die Müllerschen Wülste zurückgebildet und durch das paarig nachwuchernde Epithel des Sinus urogenitalis ersetzt, und zwar in dem Maße, wie diese reduziert werden (65 mm Embryo). Das vaginale Ende des Uterovaginalkanals verengt sich und verkleinert sich entsprechend den degenerativen Veränderungen an den Müllerschen Gängen. Es bleibt schließlich von dem Uterovaginalkanal nur ein solider Epithelknopf stehen, der sich kranial an den anfangs noch paarigen Epithelzapfen anschließt, welcher aus dem Epithel des Sinus urogenitalis in kranio-dorsaler Richtung ausgewachsen ist. Diese beiden Bestandteile, der solide Epithelrest des Uterovaginalkanals kranial und die anfangs noch paarig gewesene Epithelsäule des Sinus urogenitalis caudal, bilden zusammen in diesem Stadium die Anlage des Utriculus prostativus. Schließlich verschwindet auch der letzte Überrest dse Müllerschen Epithels im 5. Monat völlig (132 mm Embryo), und im Inneren des soliden Sinusepithelstranges entwickelt sich ein Lumen. Die Anlage des Utriculus prostaticus erweist sich damit als völlig analog derjenigen der Vagina aus dem Sinus urogenitalis.

Hierbei sind 3 Punkte der größten Beachtung wert:

1. Das Müllersche Epithel stellt ein Zylinderepithel dar, während dasjenige des Sinus urogenitalis ein Plattenepithel ist.
2. Der Anteil des Müllerschen Epithels schwindet um die Zeit des 5. Embryonalmonats völlig, so daß der eigentliche Utriculus prostaticus nur von dem Epithel des Sinus urogenitalis, d. h. vom Plattenepithel gebildet wird.
3. Nach dem 5. Embryonalmonat entwickelt sich in dem bis dahin soliden Epithelstrang ein Lumen, der spätere Utriculus masculinus.

Sehen wir uns daraufhin zunächst einmal den Utriculus beim Erwachsenen an, so ergibt sich nach den *Springer*schen Untersuchungen, daß seine Größe schwankt, daß er normalerweise eine Länge von ca. 3 mm aufweist, seine Größe aber auch 1 cm und

mehr betragen kann, so daß er fast die ganze Prostata durchsetzt. Es ist hiernach doch wahrscheinlich, daß in diesen letzten Fällen das Müllersche Epithel an der Bildung mitbeteiligt war, also keine völlige Rückbildung einsetzte, sondern zugleich mit dem Zellstrang des Sinusepithels eine Lumenbildung hier auftrat, mit Übergang der Lumina ineinander.

Sehen wir nun die später in der Statistik genauer beschriebenen Cysten bezüglich ihrer Lage an, wie sie sich auch aus der Zeichnung ergibt, so läßt sich erkennen, daß wir unterscheiden müssen zwischen den Cysten, welche nur durch eine feine dünne Wand von dem Urethrallumen getrennt sind und denen, welche eine direkte Abgrenzung von dem eigentlichen Utriculus haben, bei denen also der Utriculus selbst regelrecht ausgebildet ist, die Cyste oberhalb liegt und sich hauptsächlich ins Trigonum rekto-vesicale erstreckt. Eine dritte Form bilden die Cysten, welche von der Harnröhre aus, auch nur durch eine dünne Wand von dieser getrennt, bis an die Hinterwand der Blase reichen, ebenso wie die zwei beschriebenen Cysten. Die vierte Form charakterisiert sich durch größere Ausdehnung der Cysten, die aber das Trigonum rektovesicale nicht erreicht. Von *Springer* sind nun histologische Untersuchungen an seinen Fällen durchgeführt worden. Wenn man diese genau verfolgt, so ergibt sich, daß bei den kleinen Cysten die Wand allein dargestellt wurde von Plattenepithel, umgeben von einer Bindegewebeschicht, die reichlich glatte Muskulatur enthielt, während bei den größeren Cysten im oberen Teil deutlich Zylinderzellen erkennbar waren. Es ist dieses nach dem oben Gesagten m. E. der Beweis, daß hier an der Bildung auch das Müllersche Epithel beteiligt war. Wenn man hier nun noch den von *Englisch* erwähnten Fall hinzunimmt, bei dem er rosenkranzartig angeordnete kleinste Cysten im Verlaufe des obliterierten Müllerschen Epithels oberhalb des Utriculus fand, die ja aus der nicht vollkommen obliterierten Müllerschen Epithelsäule entstanden, so muß man bei Berücksichtigung aller genannter Punkte doch wohl annehmen, daß die Cystenbildung im Bereich des Utriculus auf Entwicklungsstörungen zurückgeführt werden muß, infolgedessen entwicklungsgeschichtlich zu erklären ist. Nur in den allerseltensten Fällen wird eine Cystenbildung wohl entzündlicher Herkunft sein, wie es von *Springer* vermutet wurde.

Bei dieser Voraussetzung ist es natürlich nicht ganz exakt, von Utriculuscysten zu sprechen. Eine Cyste wie diejenige der Zeichnung II (Fall Lubash) ist in Wirklichkeit ja eine Cyste des Müllerschen Ganges. Cysten, welche dem dritten Typus entsprechen, sind als gemischte Cysten anzusehen, als Cysten entstanden aus dem

Müllerschen und dem Sinusepithelstrang, wobei zwei Faktoren bei der Bildung mitsprachen: eine unvollkommene Rückbildung des Müllerschen Epithels und eine unvollkommene Lumenbildung im Sinusepithelstrang. Bei Cysten vom Typ I dagegen ist die Entstehung allein auf das Ausbleiben der Lichtungbildung nach der Harnröhre anzunehmen. Cysten vom Typ IV sind auf gleiche Art entstanden wie diejenigen vom Typ III, ohne daß aber die Lumenbildung so weitgehend innerhalb der Müllerschen Epithelsäule war.

Wenn man hiernach den Zeitpunkt der Cystenentstehung bestimmen soll, so wird man nicht fehlgehen, wenn man den 5. Embryonalmonat annimmt. Hierdurch wird auch die Tatsache verständlich, daß diese Cystenbildung (von *Englisch*) mit besonderer Häufigkeit bei Neugeborenen gefunden wurde. Wie erklärt sich aber die Erscheinung, daß das 1. und 2. Dezennium noch keinen Fall mit Cystenbildung liefern könnte, die Mehrzahl der Cysten vielmehr im 3. Dezennium erst Beschwerden verursachte und dann festgestellt wurde. Verträgt sich dieses mit der Auffassung, daß diese Cysten embryonaler Natur sind?

Wie wir erkennen werden, verlaufen die Cysten vielfach völlig symptomlos. Es ist anscheinend eine gewisse Größe Vorbedingung für das Auftreten von Erscheinungen. Andererseits ist bei ihrem Sitz und ihrem Zusammenhang mit dem Genitalsystem die Annahme wohl berechtigt, daß erst mit dem Auftreten der Pubertät ein stärkeres Wachstum einsetzt. Hiermit würde dann auch das späte Auftreten des Symptomes verständlich.

Es ist hier noch kurz auf den Cysteninhalt einzugehen. *Lubash* hat denselben genau untersucht. Er gibt folgende Darstellung:

> Wässerig, milchige Flüssigkeit, welche beim Stehen etwas mehliges Sediment absetzt. Sie enthält hauptsächlich Kochsalz, mucoide Substanz, eine Spur Harnsäure und organische Salze. Mikroskopisch finden sich cuboide Epithelzellen, organische Zellen und teilweise fettig degenerierte Epithelien sowie Detritus. Bakterien und Spermien sind nicht enthalten, ebenso keine Prostatakristalle.
> Die von uns durch Punktion gewonnene Flüssigkeit war entsprechend.

Das Fehlen von Spermien und sonstigen im Ejakulat enthaltenen Stoffen sowie von größeren Mengen Harnsäure vermag in zweifelhaften Fällen wohl die Diagnosenstellung erleichtern.

Es ist noch kurz auf die Größe einzugehen, welche diese Cysten zu erreichen vermögen. Im Handbuch für Urologie (v. Lichtenberg, Voelker, Wildbolz) ist an der entsprechenden Stelle an-

gegeben, daß die Cysten eine außerordentliche Größe zu gewinnen vermögen und bis zum Nabel reichend angetroffen worden seien. In diesem Zusammenhang wird auf den Fall von *Smith* hingewiesen. Es sei aber hier betont, daß es sich in diesem Falle nicht um eine Utriculuscyste handelte. Auch von *Smith* selbst ist die Cyste nicht als Utriculuscyste, sondern als Cyste der Samenblase aufgefaßt worden. Die seitliche Lage der Cyste, die nicht in der Mitte oberhalb der Prostata ihren Abgang nahm, weist schon darauf hin, daß dieser Fall nicht hierher zu rechnen ist, welcher Auffassung auch *Englisch* ist, der den Fall zitiert. Bisher ist die größte Cyste des Utriculus diejenige mit einem Inhalt von 8 ccm gewesen (Fall II und IX der Tabelle). Einen Anlaß zu großen Operationen haben damit diese Cysten noch nicht abgegeben.

Die Symptome, welche von diesen Cysten hervorgerufen werden, sind verschiedener Natur. Die folgende Tabelle gibt hierüber eine Übersicht:

Gruppe	Alter in Jahr	Dauer	Art der Symptome	Größe der Cyste	Behandlung
I. 1. Klotz 1895	20	7 Monate	Blutig verfärbter schleimiger Ausfluß	erbsgroß	Rupturierung durch Cystoskop. Heilung
IV. 2. Michailow 1908	28	—	Dysurie, Schmerzen bei der Ejakulation	1,5 : 1,0	Incision-Heilung
IV. 3. Greenberg 1924	24	—	Keine Symptome	2,0 cm	—
IV. 4. „	35	2 Wochen	Dysurie, Schmerzen i. Blasenhals „terminal gelatinous clots“	2,0 cm	Spontanruptur-Heilung
II. 5. Lubash			Impotentia coeundi		Punktion. Heilung.
IV. 6. Boshamer 1934	32	10 Jahre	Totalretention, Dysurie, Schmerzen im Damm	2,0 cm	Elektrokoagulation-Heilung
I. 7. „	58	20—30 Jahre	Dysurie-Totalretention	erbsgroß	„
I. 8. „	23	1 Tag	Totalretention	erbsgroß	„
III. 9. „	22	1 Jahr	Dysurie-Totalretention. Druckgefühl i. Damm	3 : 3 cm	„
III. 10. Springer 1898	23	—	Dysurie	2,0 : 1,2	Autoptischer Befund
I. 11. „	47	—	„postgonnorrhoische Folgen“	0,4 : 0,6 : 1,2	„
I. 12. „	41	—	—	1,0 : 0,5	„
IV. 13. „	$1^3/_4$	—	—	0,6 : 0,5 : 0,2	„

Wir haben bei den bisher beobachteten Fällen also folgende Erscheinungen angetroffen:

1. blutig-schleimigen Ausfluß,
2. Dysurie, z. T. gesteigert bis zur Urinretention (Totalretention. Nachträufeln),
3. Schmerzen im After und Damm, eventuell im Blasenhals,
4. sexuelle Störungen.

Es handelt sich also um Symptome, wie sie bei den verschiedensten Störungen vorkommen können. Dieses Fehlen charakteristischer Symptome ist, wie ich vorne schon betonte, wahrscheinlich z. T. auch der Grund für die selten gestellte Diagnose. Der blutig-schleimige Ausfluß im Anschluß an eine Miktion, d. h. die Absonderung weniger Tropfen blutiger oder leicht blutig gefärbter, mehr oder weniger schleimiger Flüssigkeit ist bei den verschiedensten Erkrankungen der Harnröhre anzutreffen. Fast stets handelt es sich hierbei um Neubildungen, deren Lieblingssitz ja die hintere Harnröhre ist. Es sei hier an die Granulome, Papillome, Carunkeln erinnert. Bösartige Neubildungen unterscheiden sich hiervon meist durch die mehr eitrige Sekretion oder aber wirkliche Blutung, wie man sie auch bei Angiomen antreffen kann. Diese terminale Blutung oder Absonderung blutigen Sekretes muß deshalb stets die Indikation zur genauen Untersuchung der hinteren Harnröhre sein, wobei dann die Cyste wohl kaum übersehen werden kann. Wenn man in unserer Statistik die beiden Fälle betrachtet, welche diese Erscheinung aufwiesen (Fall 1 und 4), so ergibt sich, und dieses ist ja wohl verständlich, daß in diesen Fällen auch ein stärkeres Vortreten der Cyste in die Urethra zu beobachten war. Es kann sich hierbei nicht um Fälle handeln, wie sie der 2. Typ unserer Einteilung darstellt. Vorbedingung ist der enge Zusammenhang der Cyste mit der Urethralschleimhaut.

Unter den 13 bisher bekannten Fällen sind 6 Fälle mit Dysurie. Bei dem Sitz der Cysten in der Pars prostatica urethrae muß diese Erscheinung als wohlverständlich bezeichnet werden. Es ist aber ein Irrtum, wollte man die Dysurie nun allein als mechanisch ausgelöst betrachten, insbesondere aber die Totalretention, welche in 4 Fällen vorhanden war. Einen Beweis hierfür erbringt die Betrachtung der Tabelle: wir finden hier in 4 Fällen das völlige Fehlen von Erscheinungen von Seiten der Urinentleerung (Fall 1, 3, 12, 13), obwohl in diesen Fällen die Cysten größere Ausmaße hatten. Diesen Fällen stehen diejenigen gegenüber mit ausgesprochensten Erscheinungen und Miktionsstörungen trotz kleiner Cysten-

bildungen (Fall 7, 8). Wir haben es hier mit größter Wahrscheinlichkeit mit denselben Ursachen der Harnretention zu tun wie bei der Prostatahypertrophie. Es ist ja eine bekannte Erscheinung, daß die Totalretention bei der Adenombildung der Vorsteherdrüse nur meist indirekt auf die mechanische Behinderung zurückzuführen ist. Das Zusammenspiel der die Blasenmuskulatur innervierenden Nerven wird gestört, es kommt zu Dyskinesien, wie man sie in entsprechender Weise von dem Sphinkter Oddi und der Muskulatur der Gallengänge her kennt. Ein Beweis für die Verhältnisse bei der Prostatahypertrophie liegt in den Erfolgen, welche man bei der einfachen Elektrokoagulation des Adenoms hat. Diese Tatsache ist von den verschiedensten Autoren bestätigt worden (Rosenburg, Boshamer, Wildegans u. a.). Man wird nicht fehlgehen, wenn man die Verhältnisse bei den Cysten hiermit in Parallele bringt. Einen Hinweis hierauf ergibt auch Fall 8, bei dem die Totalretention ja ohne voraufgegangene Dysurie und ohne Vorhandensein weiterer Erscheinungen ganz plötzlich auftrat, gibt weiterhin Fall 6 mit prompter Beseitigung der Retention durch Katheterismus.

Und doch würde m. E. in der völligen Vernachlässigung der rein mechanischen Störung ein Fehler liegen. Von *Englisch* wurde die Auffassung vertreten, daß gerade die Cysten, welche nur wenig in das Parenchym hineinreichen und nicht bis zur Blasenhinterwand ziehen, Beschwerden bei der Miktion hervorzurufen geneigt und geeignet sind. Er erklärt diese Erscheinung damit, daß hier der Inhalt der Cyste nicht, wie es andernfalls geschehen kann, nach hinten auszuweichen vermag. Es fehle hier die Ventilbildung. Unter unseren hier in Betracht kommenden Fällen finden sich jedoch zwei vom 3. Typus, also Fälle, welche bis ins Trigonum rekto-vesicale hineinziehen. Trotzdem möchten wir annehmen, daß man diesen Satz von Englisch als Regel, wenngleich nicht ohne Ausnahme, wohl annehmen kann. Denn die Erscheinung des *Druckgefühls im Damm*, über die besonders bei der Miktion geklagt wird, ist m. E. doch ein Hinweis darauf, daß der Druck in der Cyste hierbei stärker erhöht wird. Im übrigen treffen wir diese Schmerzen besonders bei den Cysten vom Typus 4 und 3 an. Die Beschwerden werden dabei verschieden lokalisiert. Teils handelt es sich um Schmerzen, die auf den Damm beschränkt sind, teils strahlen sie in die Oberschenkelinnenseiten oder die Inguinalgegend aus, teils auch werden sie nur im After geklagt. Daß bei der Stuhlentleerung eine Verstärkung der Beschwerden sich einstellt, ist besonders in den Fällen vom Typus II, III und IV verständlich. Hier muß es ja zu einer Innendruckerhöhung infolge des äußeren Druckes kommen.

Es sind dieselben Fälle, bei denen auch die Ejakulation stärkste Beschwerden verursacht. Diese Erscheinung wird man auch mechanisch erklären müssen. Die Cyste ist ja zwischen den Vasa deferentia und den Ausführungsgängen der Samenblasen gelegen. Im Zustand der Blutansammlung und Schwellung der Genitalorgane, wie sie beim Geschlechtsakt besteht, wird der von der Cyste auf die Ausführungsgänge ausgeübte Druck natürlich verstärkt, so daß es zu einem fast vollkommenen Schluß der Ausführungsgänge kommt. Diesem Druckgefühl gesellt sich noch derjenige hinzu, der durch die Kontraktion des M. Sphinkter internus auf die Cyste ausgeübt wird. Man hat hiermit also einerseits Beschwerden, welche durch die Innendruckerhöhung der Cyste, andererseits solche, welche durch die teilweise Verlegung der Ausführungsgänge verursacht werden. Eine durch die Cystenbildung verursachte *Impotentia generandi* ist bisher noch nicht beschrieben worden. Es kommt anscheinend nicht zu einer ausgeprägten Gangverlegung, daß kein Sperma ausgestoßen werden kann. Einzigartig ist dagegen der Fall von Lubash von *Impotentia coeundi*, verursacht durch eine Utriculuscyste. Da dieser Fall auch insofern ein besonderes Interesse beansprucht, als hier der eigentliche Utriculus nicht beteiligt war, es sich vielmehr um den einzigen bisher bekannten Fall vom Typus II handelt, sei er kurz erwähnt.

25 Jahre alter Mann, kräftig, gesund aussehend. Seit 2 Jahren impotent bei guter Potenz früher. Sonst keinerlei Erscheinungen von Seiten des Urogenitalsystems. Hoden: o. B. Bei der Rektaluntersuchung ist ein cystischer kugeliger Tumor oberhalb der Prostata zu fühlen und von dieser abzugrenzen. Der Tumor liegt genau median, erscheint pflaumengroß. Cysto-Urethroskopie: o. B. Kein Divertikel. Hintere Harnröhre erscheint normal. Utriculus deutlich sichtbar, nicht erkennbar vorgewölbt. Trotzdem wird mit einem Uretherkatheter die Sondierung des Utriculus vorgenommen, wobei man nach Überwindung eines leichten Widerstandes in eine, 8 ccm Flüssigkeit von wässerig-milchigem Aussehen enthaltende, Höhle (Cyste) gerät, die entleert wird. Kontrastfüllung der Cyste und röntgenologische Darstellung, womit erstmalig eine solche vorgenommen wird. Die Cyste füllt sich später, wie die Untersuchung ergibt, nicht wieder auf. Die Potentia coeundi stellt sich nach kurzer Zeit wieder vollkommen ein.

Man kann in diesem Falle die Störung von Seiten der Sexualfunktion nur durch die Cyste ausgelöst erklären. Aber auch hier muß man, ebenso wie bei der Totalretention, zur Erklärung nicht nur mechanische Gründe annehmen. Es ist vielmehr anzunehmen, daß hier die Verhältnisse entsprechend liegen wie bei den sexuellen

Störungen, welche in vereinzelten Fällen von Carunkeln und Polypen der hinteren Harnröhre sowie bei chronisch-entzündlichen Prozessen in diesem Teil der Urethra angetroffen wurden: die nervöse Ursache. Auf welchem Wege aber die Störungen hierbei ausgelöst werden, wie die inneren Zusammenhänge hierbei sind, ist bisher noch nicht geklärt. Dieser Fall von *Lubash* stellt die von einigen Autoren angezweifelte Tatsache der sexuellen Impotenz auf der Basis von Neubildungen (und Entzündungen) im Bereich der Urethra posterior erneut unter Beweis.

Fassen wir die einzelnen Symptome bei den Cysten nochmals kurz in einer Tabelle zusammen, so ergibt sich folgendes Bild:

1. blutig-schleimiger Ausfluß	Fall 1, 4 Gruppe 1, 4
2. Dysurie	Fall 2, 4, 6, 7, 9, 10 Gruppe 4, 4, 4, 1, 3, 3
3. Totalretention	Fall 6, 7, 8, 9 Gruppe 4, 1, 1, 3
4. Schmerzen im Damm usw.	Fall 2, 4, 6, 9 Gruppe 4, 4, 4, 3
5. sexuelle Störungen	Fall 5 (2) Gruppe 2 (4).

Wenn man hiernach eine Symptomatologie für die einzelnen Cystentypen aufstellen wollte, so würde sich ergeben, daß bei dem Typ I im Vordergrund stehen: Abgang blutig-schleimiger Tropfen aus der Harnröhre und plötzlich auftretende Urintotalretention; beim Typ II und III Druckgefühl im After und Damm, sexuelle Störungen, zu denen sich beim Typ IV noch die Dysurie und eventuell Totalretention gesellen.

Differentialdiagnostisch sind die verschiedensten Erkrankungen, Neubildungen und Mißbildungen in Betracht zu ziehen, z. T. wurden sie schon bei Betrachtung der Symptome behandelt. Hier sei nochmals darauf hingewiesen, daß durch die Erscheinung des Abganges blutig-schleimiger Tropfen an die Möglichkeit des Bestehens von Carunkeln, Polypen, Angiomen gedacht werden muß. Gegen das Carcinom spricht das Alter der Patienten, die ja meist im 3. bis 4. Dezennium stehen, sowie das Fehlen entzündlicher Erscheinungen. Bei Vorhandensein sexueller Störungen sind die obengenannten Erkrankungen sowie die chronische Urethritis post. in Betracht zu ziehen. Ist die Cyste vom Rektum aus durchzutasten, kommen differentialdiagnostisch in Betracht: Echinococcuscysten, Cysten aus dem Wolfschen Gang, Retentionscysten der Samen-

blasen, Cysten der Prostata bei Adenom- und Carcinombildung sowie Blasendivertikel. Es sei auch noch daran erinnert, daß weiche Prostatasarkome Cysten vorzutäuschen vermögen; doch findet man diese Sarkome ja fast ausnahmslos im Kindesalter und unter Beteiligung der ganzen Prostata. Die Utriculuscysten dagegen sind oberhalb der Prostata als kleine cystische Tumoren, genau median gelegen, zu palpieren und von der Prostata abzugrenzen. Diese mediane Lage läßt zugleich auch die Cysten des Wolfschen Ganges *(Englisch)* der Samenblasen ausschalten, welche ja seitlich lokalisiert sind. Gegen Cystenbildung bei Prostatacarcinom spricht im allgemeinen das Alter, ebenso gegen diejenige bei Adenombildung. Zugleich ist auch daran zu erinnern, daß ja die Utriculuscysten fast stets von der Urethra aus endoskopisch zu erkennen sind, sich die Cystenwand in die Urethra verwölbt, was die Diagnose wohl stets sichern wird. Schließlich sei noch das Merkmal betont, das die Blasendivertikel ausschließen läßt: eine Utriculuscyste läßt sich nicht ausdrücken, wie dieses bei Blasendivertikeln stets der Fall ist.

Die *Therapie* war in den einzelnen Fällen, wie die Statistik zeigt, verschieden. Es wurde die Rupturierung, Inzision, Punktion und Elektrokoagulation vorgenommen. Wenn man aber die Krankengeschichte des 3. von *Boshamer* an der Chirurgischen Universitätsklinik Jena beobachteten Falles verfolgt, so läßt sich erkennen, daß die einfachen Methoden, zu denen die Rupturierung, Inzision und Punktion gerechnet werden müssen, die Gefahr der Rezidivbildung, in sich schließen. In dem erwähnten Fall trat im Anschluß an mehrfach vorgenommene endoskopsiche Untersuchungen als Zeichen der Cystenrupturierung Ausfluß von blutig-seröser Flüssigkeit aus der Harnröhre auf und gleichzeitig Schwinden der Erscheinungen. Aber stets stellten sich nach einiger Zeit wieder die alten Beschwerden ein. Es kam zu einer Verklebung der Wunde in der Cystenwand und späteren Verwachsung. Aus diesem Grunde erscheint das Vorgehen von Boshamer doch günstiger: die Elektrokoagulationsbehandlung. Es wurde hierbei mit einer einfachen Knopfelektrode die ganze vordere Cystenwand, besonders in ihren Randpartien, verkocht. Die spätere Kontrolluntersuchung zeigte stets in dem dann verbreitert erscheinenden und niedrigen Colliculus eine weite Utriculusöffnung, womit eine erneute Cystenbildung ausgeschlossen erscheint. Schwieriger ist die Frage zu beantworten, welches Vorgehen in den Fällen, welche dem Typ II entsprechen, als das günstigste erscheint. In dem Fall von *Lubash* ist nach der Punktion zunächst kein Rezidiv eingetreten. Die Elektrokoagulation in der Tiefe erscheint nicht ganz ungefährlich, ergibt weiterhin auch, da das übrige Gewebe hier die Koagulationsflächen stärker anein-

anderpreßt, die Gefahr einer sekundären, festen Verwachsung. Die Verhältnisse liegen hierbei jedenfalls m. E. nicht günstiger als bei der Punktion. Ein großer operativer Eingriff zur Ausschälung der Cyste steht dagegen in keinem Verhältnis zu den doch meist nur geringen Beschwerden und der Ungefährlichkeit der Mißbildung (zumal sich in diesen Fällen keine Totalretention einzustellen pflegt). Hiernach erscheint die Punktion sowohl als das einfachste als auch das beste Verfahren, zumal man sie ohne Gefahr leicht wiederholen kann. Zusammengefaßt ergibt sich folgendes Bild:

Durch die häufigere Anwendung der Cystourethroskopie werden nicht nur manche von den Patienten geklagten Beschwerden durch Erkennung der verschiedensten Erkrankungen der hinteren Harnröhre aufgedeckt werden, sondern es wird sicherlich die Utriculuscyste häufiger diagnostiziert werden als bisher. Denn diese Cystenbildung ist nach den Untersuchungen von *Englisch* sowie den Beobachtungen an der Chirurgischen Universitätsklinik Jena nicht so selten, wie es bisher den Anschein hat. Sie ist als eine Mißbildung aufzufassen, deren Entstehung im 5. bis 6. Foetalmonat liegt und die einerseits in der unvollkommenen Obliteration des Müllerschen Epithelstranges besteht, andererseits darin, daß keine völlige bis in die Urethra hineinreichende Lumenbildung im Zellstrang des Sinusepithels auftritt. Letzteres würde in Parallele zu setzen sein mit der Atresia vaginae, die Cystenbildung mit der Haematocolpos. Die Hauptsymptome der Utriculuscysten, von denen vier Typen unterschieden werden, sind: Ausfluß einiger Tropfen blutiger Flüssigkeit aus der Urethra nach der Miktion, Dysurie, eventuell Totalretention, Druckgefühl im Damm und (selten) sexuelle Störungen. Therapeutisch ist im allgemeinen die Elektrokoagulationsbehandlung, die Verkochung der in die Urethra sich vorwölbenden Cystenwand zu empfehlen.

Krankengeschichten der vier in der Chirurgischen Universitätsklinik Jena beobachteten Fälle von Utriculuscysten.

Krankengeschichten.

Fall 1 (Fall 6 der Tabelle).

32 Jahre alt. Seit 10 Jahren in Abständen von 1—2 Jahren auftretende Totalretention der Blase, welche stets durch Katheterismus behoben werden mußte. Mehrfache Krankenhausaufnahmen aus diesem Grunde, wobei in den verschiedensten Krankenhäusern endoskopische Blasenuntersuchungen vorgenommen wurden. Die hintere Harnröhre wurde nicht gespiegelt. Eine Ursache der Reten-

tion wurde nicht gefunden, weshalb der Patient nach seinen Angaben als Hysteriker bezeichnet wurde. Im Anschluß an die Untersuchungen war der Patient anfangs frei von Beschwerden. In den letzten Jahren aber sind nach dem Katheterismus das erschwerte Urinieren, Druckgefühl im Damm, in die Leistengegend ausstrahlend (besonders beim Coitus und bei der Ejakulation), nicht geschwunden. Auf Befragen gibt der Patient noch an, daß ihm aufgefallen sei, daß früher im Anschluß an den Katheterismus eine leicht blutige milchige Flüssigkeit sich aus der Harnröhre entleert habe. Die letzten Male habe er dieses nicht beobachtet. Infectio venerea negatur.

Der Patient wird aus dem Untersuchungsgefängnis mit Totalretention vorgeführt.

Äußere Untersuchung: Normaler Befund.

Rektaluntersuchung: Prostata nicht vergrößert erscheinend, nicht flutuierend. Oberhalb der Prostata kein Tumor palpabel.

Cystourethroskopie: Beginnende trabekuläre Hypertrophie der Blasenmuskulatur. Die Blasenschleimhaut ist reizlos, der Blasenausgang normal. Der Colliculus ist von einer großen, weißrötlichen Cyste eingenommen, welche sich besonders nach dem vorderen Teil des Colliculus zu entwickelt hat. Die Schleimhaut ist reizlos. Die Cyste wird mit Kirwinkanüle angestochen und punktiert, wobei 4 ccm einer leicht fadenziehenden weißlichen Flüssigkeit genommen werden. Anschließend Elektrokoagulation der vorderen Cystenwand mit Knopfelektrode.

Weiterhin Wohlergehen. Patient teilt 6 Wochen später aus dem Gefängnis mit, daß er sich in den letzten Jahren niemals so wohl gefühlt habe wie jetzt nach dem Eingriff.

Fall 2 (Fall 7 der Tabelle).

58 Jahre alt. Seit der Jugend erschwertes, jedoch nicht schmerzhaftes Urinieren. In letzter Zeit zunehmende Dysurie, bis gestern Totalretention auftrat. Nach dem Katheterismus wieder spontanes Urinieren.

Beim Stuhlgang leichtes Druckgefühl in der Dammgegend, ebenso beim Coitus. Kein Ausstrahlen des Druckgefühls. Infectio venerea negatur.

Befund: Gesund aussehender Mann.

Äußeres Genitale: O. B.

Prostata: Nicht schmerzhaft, nicht deutlich vergrößert. Keine Fluktuation nachweisbar.

Cystourethroskopie: Kein Resturin. Trabekuläre Hypertrophie leichten Grades. Schleimhaut der Blase reizlos. Prostata zeigt eine

geringgradige Hypertrophie, intravesikal entwickelt. Colliculus ist von weißlicher Cyste eingenommen, die sich stärker in die Urethra vorwölbt und vom Utriculus ausgeht. Keine entzündlichen Erscheinungen.

Therapie: Elektrokoagulation der vorderen Cystenwand mit Knopfelektrode. Gleichzeitig Behandlung der Prostatahypertrophie mit dem Vesikalneckresektor nach Kirwin. 6 große Schnitte.

Geheilt und beschwerdefrei entlassen. Wiedervorstellung nach 6 Monaten: Colliculus flach. Utriculus deutlich zu erkennen. Blasenausgang weit, Prostata nicht mehr vergrößert erscheinend.

Fall 3 (Fall 8 der Statistik).

23 Jahre alt. Plötzliche Totalretention seit der Nacht, ohne daß dysurische Beschwerden voraufgegangen sind. Keine sexuellen Störungen. Ejakulation und Coitus nicht schmerzhaft. Kein Druckgefühl in der Mastdarmgegend. Infectio venerea negatur.

Neurologisch: Normal.

Cystourethroskopie: Kleine Utriculuscyste, die sich stark in die Urethra vorwölbt, fast kirschförmig auf dem Colliculus liegt.

Therapie: Elektrokoagulation mit Knopfelektrode.

Geheilt und beschwerdefrei entlassen.

Fall 4 (Fall 9 der Tabelle).

22 Jahre alt. Totalretention seit gestern. Seit ca. 14 Tagen erschwertes Urinieren, während schon seit ca. 1 Jahr bei Coitus sich steigerndes Druckgefühl im Damm und Mastdarm vorhanden ist. Auch beim Stuhlgang stärkeres Druck- und Spannungsgefühl im Damm. Infectio venerea negatur.

Gesundes Aussehen. Kräftiger Mann.

Äußeres Genitale: O. B.

Prostata: In der Mitte oberhalb der Prostata ist eine etwa halbkugelige fluktuierende Vorwölbung zu fühlen, die auf Druck nicht schwindet, aber das Druck- und Spannungsgefühl beim Palpieren auslöst, über das der Patient klagte. Größe ca. die einer Kirsche.

Cystourethroskopie: Blasenschleimhaut und Blase normal. Colliculus: Verbreitert, sich stärker vorwölbend, besonders im blasenwärts gelegenen Abschnitt, in der Mitte eine kleine weiß-rot erscheinende, etwas vorspringende Cyste zeigend. Punktion mit Kirwinkanüle: 8 ccm weißlicher, wässeriger Flüssigkeit. Elektrokoagulation der Cystenwand und des Colliculus. Die Sonde vermag nur ca. 3 cm weit in den Utriculus einzudringen.

Geheilt und beschwerdefrei entlassen.

I.

II.

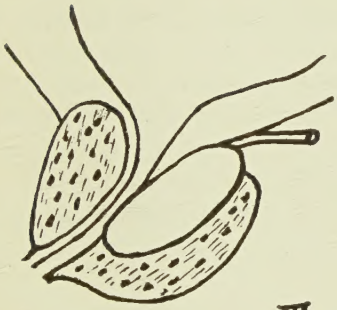

III.

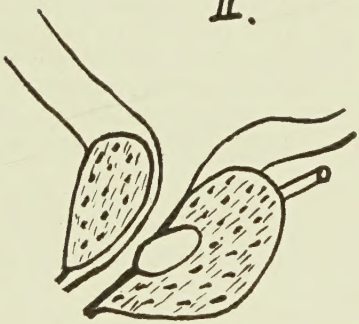

IV.

Literatur.

Barringer: American. Journal of Surgery 20. 51. 1933.

Boshamer: Zeitschrift für Urologie 1934. Chirur. Kongreß 1934 (Berlin).

Englisch: Wiener med. Jahrbücher 127, 1874.

— S. A. der Wiener med. Jahrbücher 1873. H. I.

Greenberg: Medic. Journal a. record 19. 2. 118. 1924.

Klotz: New York Med. Journal 61, 99. 1895.

Liebi: Deutsche Zeitschrift für Chirurgie 94, 16. 1908.

Lubash: American. Journal of Surgery 7, 123. 1929.

Michailow: Zeitschrift f. Urologie 1908, 2. 848.

Springer: Zeitschrift für Heilkunde 19, 459. 1898.

Vilas: Zeitschrift für Anatomie 99, 599. 1933. Ueber die Entwicklung des Utriculus prostaticus beim Menschen.

Wesson: Für Urologie 13, 605. 1925.

Wildegans: Chirurg. Kongreß 1934 (Berlin)

Lebenslauf.

Ich, Shi-cheng Wang, wurde am 4. Januar 1899 als Sohn des Gelehrten Wü-pen Wang in Kiangsi (China) geboren. Nach anfänglichem Besuche der Elementarschule trat ich 1915 als Schüler in die Mittelschule der Staatlichen Tungchi-Universität in Woosung Shanghai ein. Dort lernte ich die deutsche Sprache und bestand 1918 die Abschlußprüfung. Von 1919—1924 war ich Student der Medizin an derselben Universität in Woosung und absolvierte vier Semester Vorklinikum und sechs Semester Klinikum. 1924 bestand ich das medizinische Staatsexamen an der Tungchi-Universität und arbeitete anschließend ein Jahr als Praktikant an dem von deutschen Ärzten geleiteten Paulun-Hospital in Shanghai. Von 1926 bis 1928 war ich als Militärarzt an der Huang-Pu-Militärschule in Canton tätig. 1929 war ich ein Jahr Assistenzarzt an der inneren Klinik der Sun Jat-Sens-Universität in Canton (Vorstand Prof. Dr. Bernauer). 1930—1932 war ich Leiter des Militär-Hospitals in der Provinz Kuangsi. 1933—1934 war ich ein Jahr als Volontärassistent an der Chirurgischen Klinik der Friedrich-Schiller-Universität bei Prof. Dr. Guleke. In den letzten zwei Semestern bin ich im Kolleg derselben Universität in Jena.